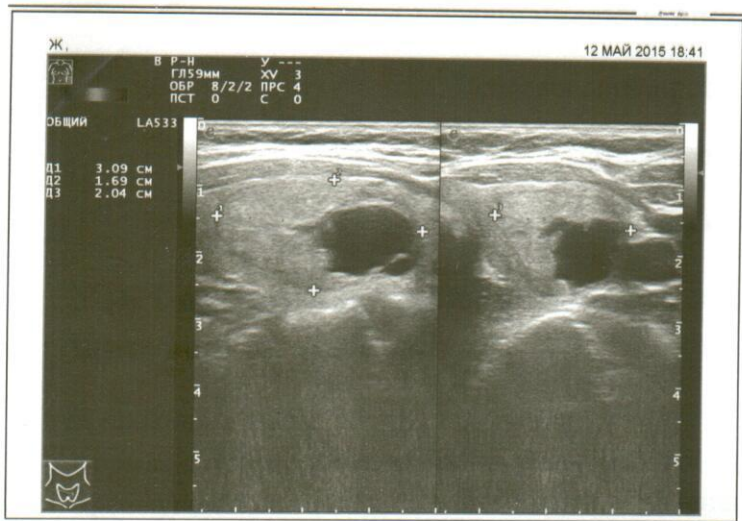

ер N 4 ЮАО г Москвы

на аппарате MyLab 70.

ля 12.05.2015

д рождения 1959

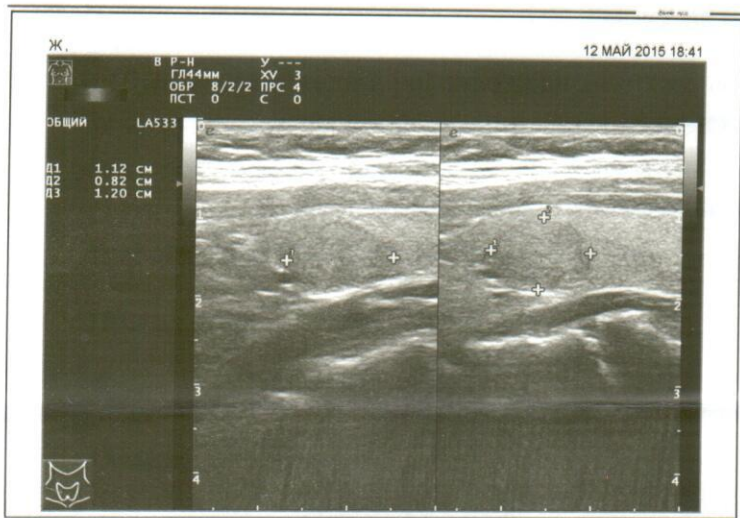
юстных и шейных л/узлов,

определяется солидное образование неправильной
и, неоднородной гетерогенной структуры,
с интраперетуморальным кровотоком в ЦДК,
полнена ТАБ.

образований.

еляются.

трична, контуры долей волнистые, четкие,
среднего сегмента левой доли определяется
с четкими ровными контурами, неоднородной
остью, размерами 31x17x20мм. В правой доле -



ой железы, узлового зоба.

